Traumatisme externe atteinte audio-vestibulaire

BOUTHAINA HAMMAMI

Traumatisme externe Quelles sont les lésions vestibulaire et/ou auditive?

Vestibulaires

- VPPB
- COMMOTION LAB
- FISTULE PERILYMPHATIQUE
- FRACTURE PLATINAIRE
- SECTION NERVEUSE
- HEMORRAGIE LABYRINTHIQUE
- FRACTURE TRANS LAB

Auditives

- LUXATION DE LA CHAINE
- PERFORATION TYMPANIQUE
- COMMOTION COCHLEAIRE
- SECTION NERVEUSE
- HEMORRAGIE LABYRINTHIQUE
- FRACTURE TRANS LAB
- H2MOTYMPAN

Difficultés à la prise en charge: atteinte audio-vestibulaire trauma. ext

- Vertige bref: différencier VPPB/ fistule labyrinthique
- Grande crise de vertige: différencier atteinte centrale/ syndrome déficitaire
- Commotion labyrinthique: quand porter le dg?
- Hypoacousie: quelle(s) lésion(s)? Quel traitement? Quel pronostic?
- Médico-légal?

Que faire devant des signes vestibulaires post traumatique ?

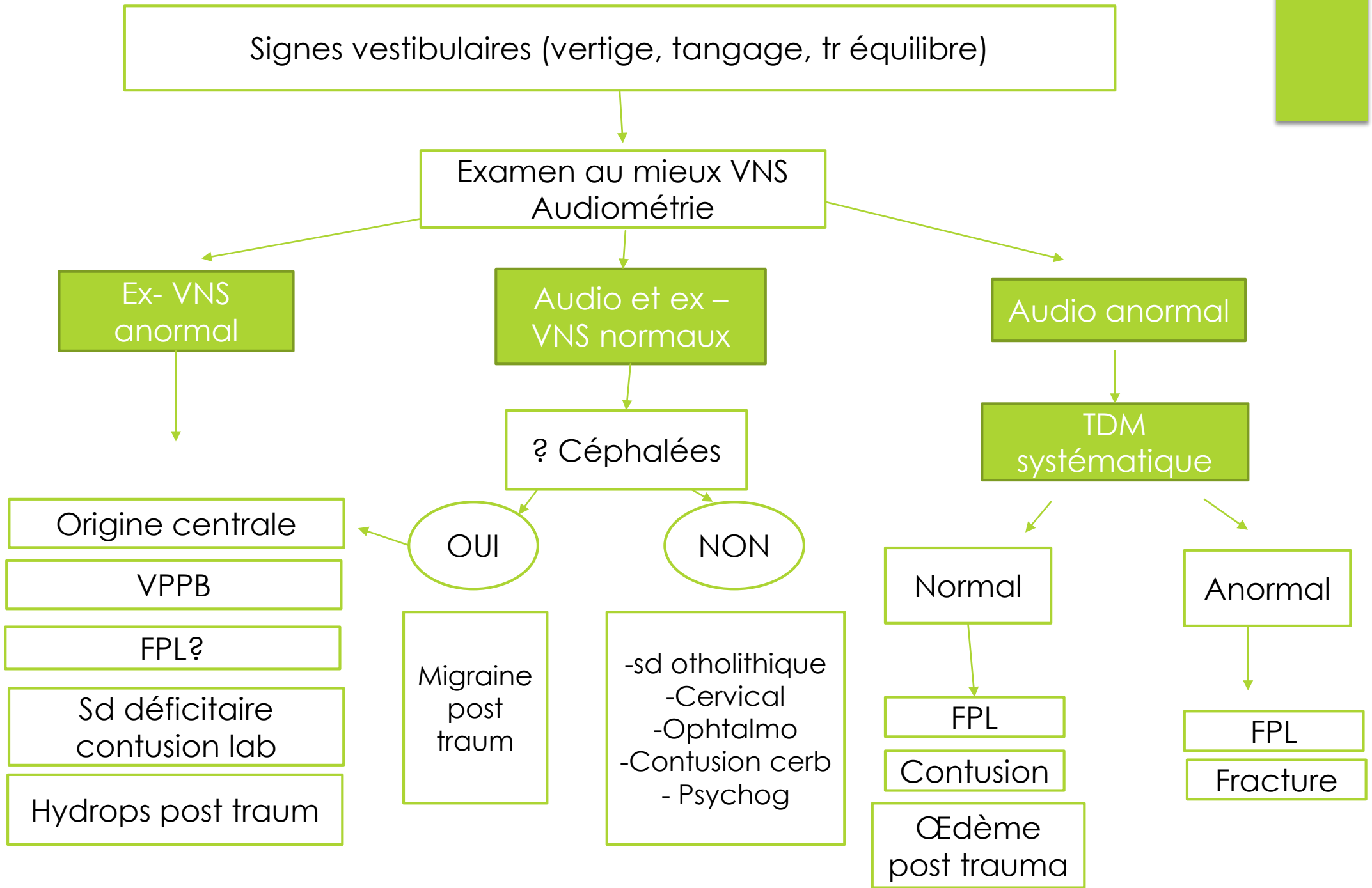
Signes vestibulaires (vertige, tangage, tr équilibre)
Examen au mieux VNS
Audiométrie
Ex- VNS anormal
Audio et ex – VNS normaux
Audio anormal
? Céphalées
TDM systématique
Origine centrale
VPPB
FPL?
Sd déficitaire contusion lab
Hydrops post traum
OUI
NON
Migraine post traum
-sd otholithique
-Cervical
-Ophtalmo
-Contusion cerb
- Psychog
Normal
Anormal
FPL
Contusion
Œdème post trauma
FPL
Fracture

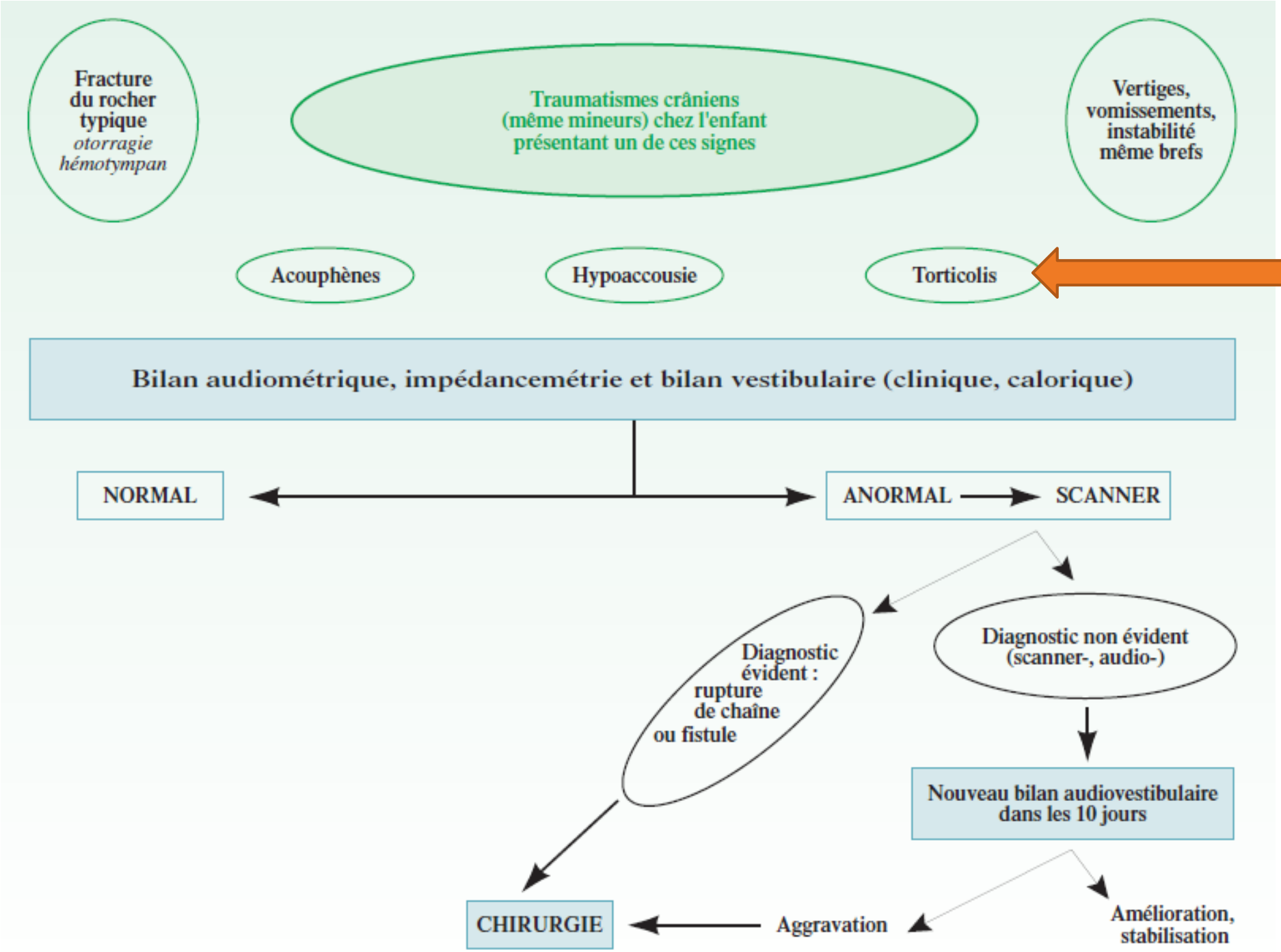
Fracture du rocher typique
otorragie
hémotympan
Traumatismes crâniens (même mineurs) chez l'enfant présentant un de ces signes
Vertiges, vomissements, instabilité même brefs
Acouphènes
Hypoaccousie
Torticolis
Bilan audiométrique, impédancemétrie et bilan vestibulaire (clinique, calorique)
NORMAL
ANORMAL
SCANNER
Diagnostic évident : rupture de chaîne ou fistule
Diagnostic non évident (scanner-, audio-)
Nouveau bilan audiovestibulaire dans les 10 jours
CHIRURGIE
Aggravation
Amélioration, stabilisation

Que faire devant des signes auditifs post traumatique ?

Hypoacousie ou acouphènes post traumatiques

OTOSOCPIE

Tympan

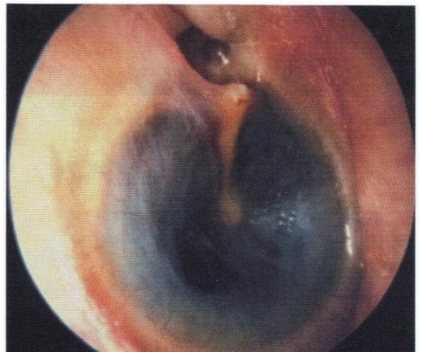

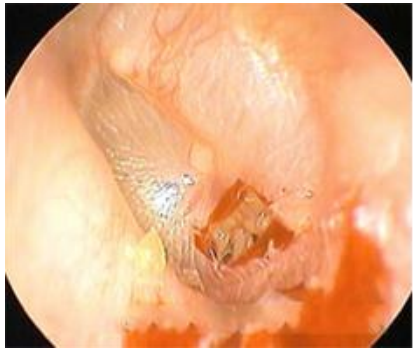

Exploration auditive

Audiométrie

S. Transmission

Chaine perforation

S. Mixte

S. Perception

Fr transcoch

Impédancemétrie

PEA

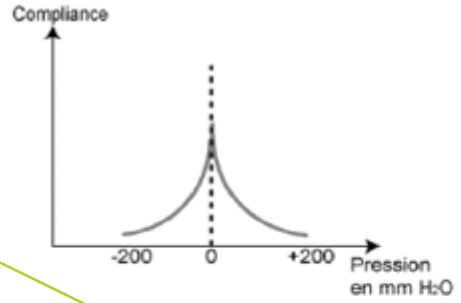

Tympanogramme normal (type A)

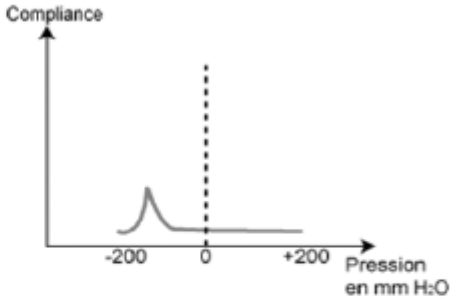

Tympanogramme pathologique (type C)

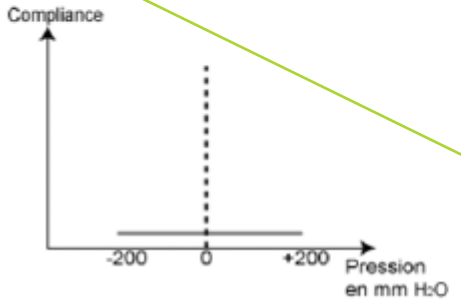

Tympanogramme plat (type B)

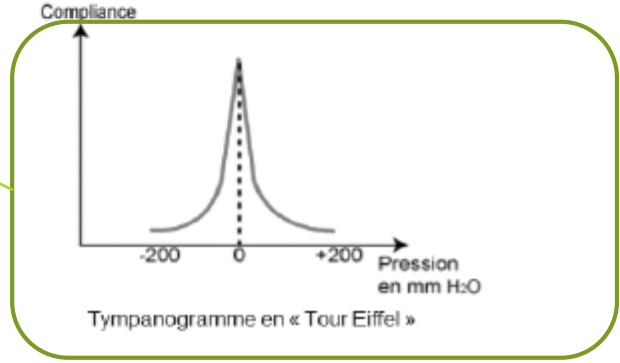

Tympanogramme en « Tour Eiffel »

Hypoacousie ou acouphènes post traumatiques

OTOSOCPIE

Tympan

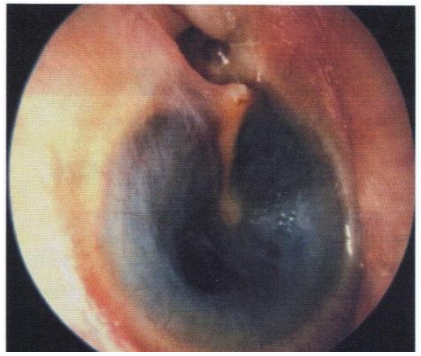

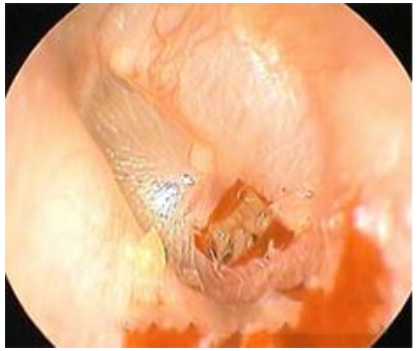

Exploration auditive

Audiométrie

Impédancemétrie

PEA

TDM/IRM

- Fracture du CAE
- Comblement oreille moyenne
- Évaluation de la chaine: fracture / luxation
- Luxation stapédo-vestibulaire
- Cochlée: trait de fracture translab
- Pneumolabyrinthe

Mais pour arriver à l'étiologie… quelques règles à respecter

Quelques règles dans le contexte **URGENT** post traumatique :

- Pour l'atteinte audio-vestibulaire : n'est pas au 1er plan de prise en charge
- Ne chercher pas le nystagmus si sj comateux :

  le coma fait disparaitre le nystagmus vestibulaire
- Sur le plan ttt: peu de ttt à proposer même s'il y a des lésions

À distance de l'épisode aigu

Vertige et trouble de l'équilibre post traumatique

Il faut savoir…

- Cpc la plus fréquente après la douleur cervicale
- Non toujours liés à une fracture

  ⇨ diagnostic plus compliqué que le déficit auditif

  ⇨ nécessité d'explorations

Vertige et trouble de l'équilibre post traumatique

- Questions à se poser:
  - vertige organique ou psychogène?
  - Quel est le mécanisme en cause: périphérique, central ou cervical?

→ proposer des explorations, diagnostiquer et traiter

Vertige et trouble de l'équilibre post traumatisme externe

- Examen physique svt difficile: multiplicité des lésions ostéo-articulaires, cérébrales
- A! lésions du rachis cervical
  - Peuvent être la cause du trouble de l'équilibre
  - A! Head Shaking: à remplacer par test par vibrateur

Vertige et trouble de l'équilibre post traumatisme externe

- VPPB, canalolithiase
- Déficit vestibulaire unilatéral par fracture rocher
- Contusion labyrinthique
- Fistule périlymphatique
- Syndrome otholithique
- Atteinte centrale du système vestibulaire
- Vertige cervical??? Reste à prouver

Analyse vidéo
Mr Ahmed

- 32 ans, traumatisme crânien hospitalisé en réa 22j
- Fracture tibia côté droit opéré
- Opéré du rachis cervical
- Vu à 2 mois de sa sortie : vertige isolé intense au changement de mouvement dans le lit

VPPB

- Souvent bilatéral et asymétrique
- Canalolithiase+++
- Svt canal postérieur, mais aussi latéral
- Récidives et résistance au manœuvres+++
- Diagnostic et ttt: idem au VPPB idiopathique
- Nécessité de plusieurs séance de manœuvre libératoire

VPPB

- Commencer par la côté le plus gênant
- Commencer par le canal postérieur
  - Facile à traiter
  - Canal très sollicité dans la vie quotidienne

VPPB

	CSC post	CSC latéral horizontal	CSC antérieur
Manouvre dg	Dix Hallepike *	Dix Hallepike Rotation; tête +30°	Dix Hallepike Rose+++
Nystagmus déclenché	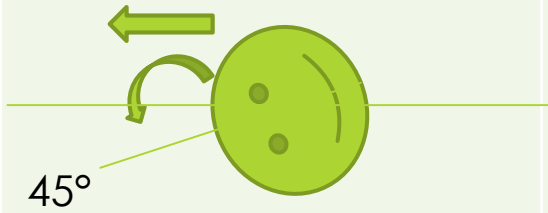	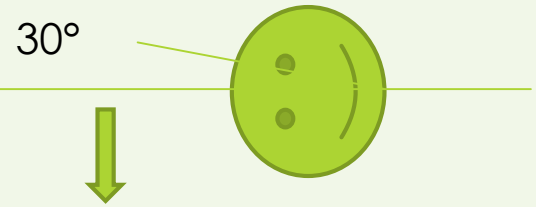	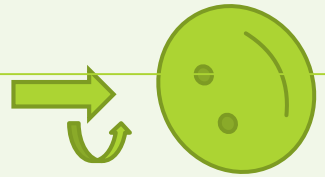
Manouvre ttt	Semont Epley	Manœuvre Barbacue vers côté sains	Dix hallepike prolongée (2 min du côté sains)

Vertige bref: quel autre diagnostic dans un contexte traumatique?

Fistule périlymphatique

- Rupture labyrinthe mb; Svt au niveau de la FR , FO …
- A évoquer si
  - Vertige bref, svt à l'effort, peut être déclenché en position latérale (difficulté de dg)
  - Vertiges déclenchés par les bruits intenses (Tullio)
  - Hypoacousie fluctuante et progressive du côté traumatisé
  - Surdité : type?

perception mais stt si associée à une composante transmissionnelle

Fistule périlymphatique

- Pas d'exploration vestibulaire permettant le diagnostic
- À explorer radiologiquement dès la suspicion , sur le doute

Imagerie des fistules périlymphatique

Fistule périlymphatique

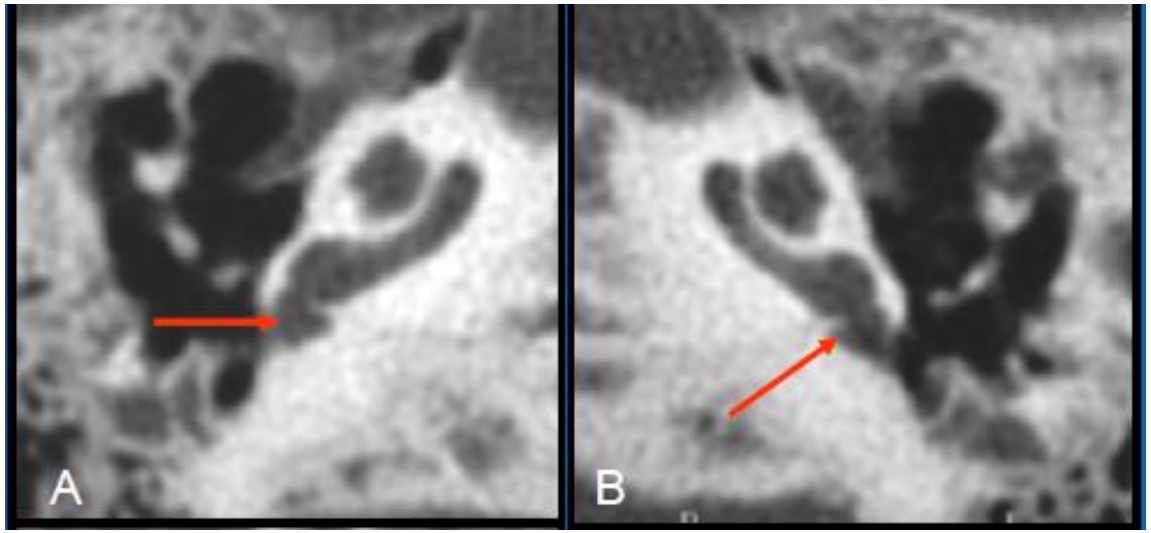

Fenêtre ronde

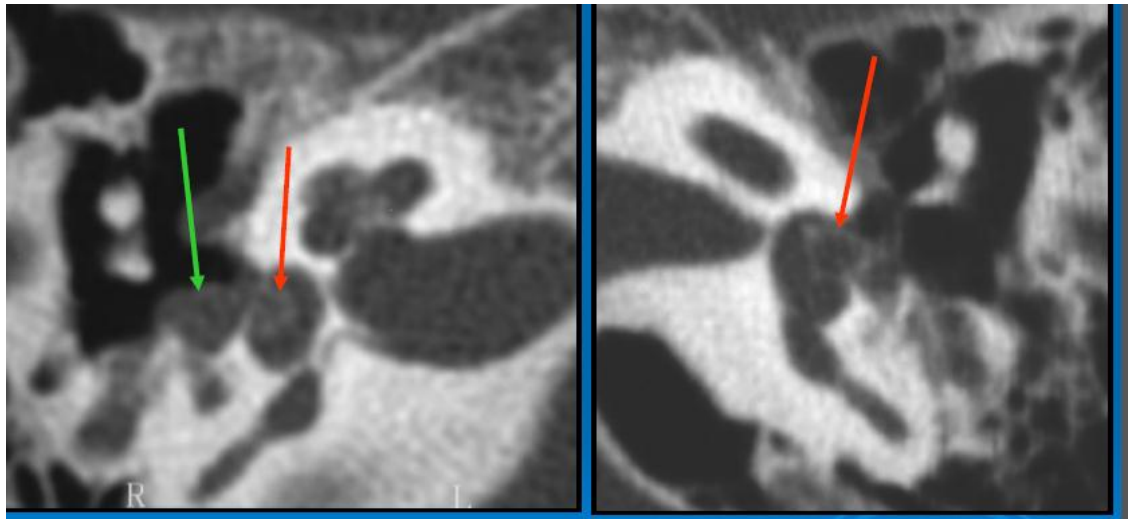

Fenêtre ovale

Fistules périlymphatique

- Evolution des fistules périlymphatiques:
  - surdité fluctuante vers la cophose
  - Pas de consolidation attendue ou cicatrisation spontanée
- Dès la suspicion: il faut explorer radiologiquement
- Si confirmation ou doute: explorer chirurgicalement
  - Chercher par hyperpression la fuite de liquide
  - Colmatage obligatoire aponévrose

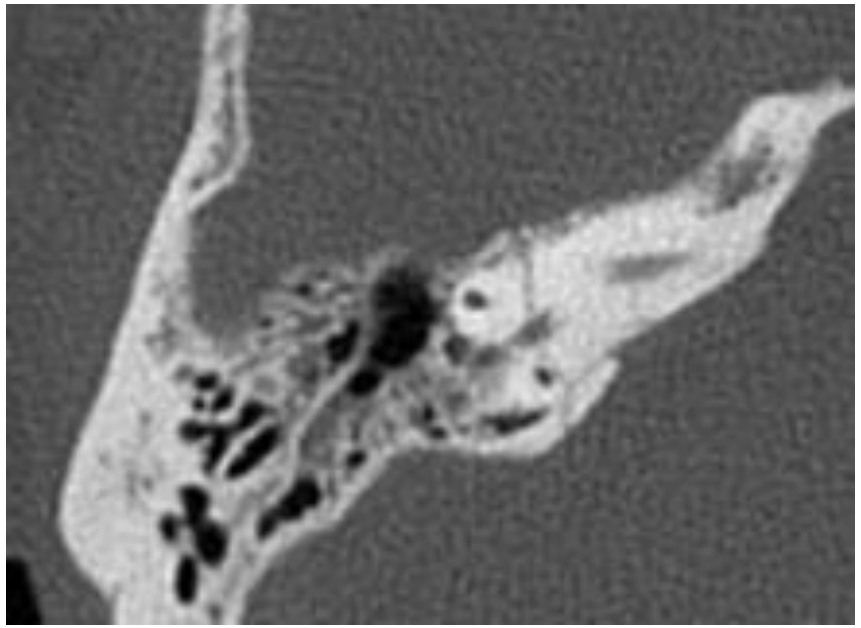

Mais parfois c'est plus compliqué!!

Quel est votre diagnostic ?

Quel est votre diagnostic?

- Jeune homme de 27 ans
- traumatisme crânien à point d'impact temporal gauche sans perte de connaissance initiale
- Vu à la phase aigu**: Grande crise de vertige rotatoire , vomissement**
- Trouble de l'équilibre
- Asymétrie faciale
- **Hypoacousie gauche**

Quel est votre diagnostic?

- PFP gauche complète et totale immédiate
- Otoscopie : OD (RAS), OG plaie du CAE avec saignement (tympan difficile à voir)
- Nystagmus rotatoire droit intense qui s'exagère tête incliné du côté gauche, **semble** diminuer avec la fixation mais reste intense

?

- TDM

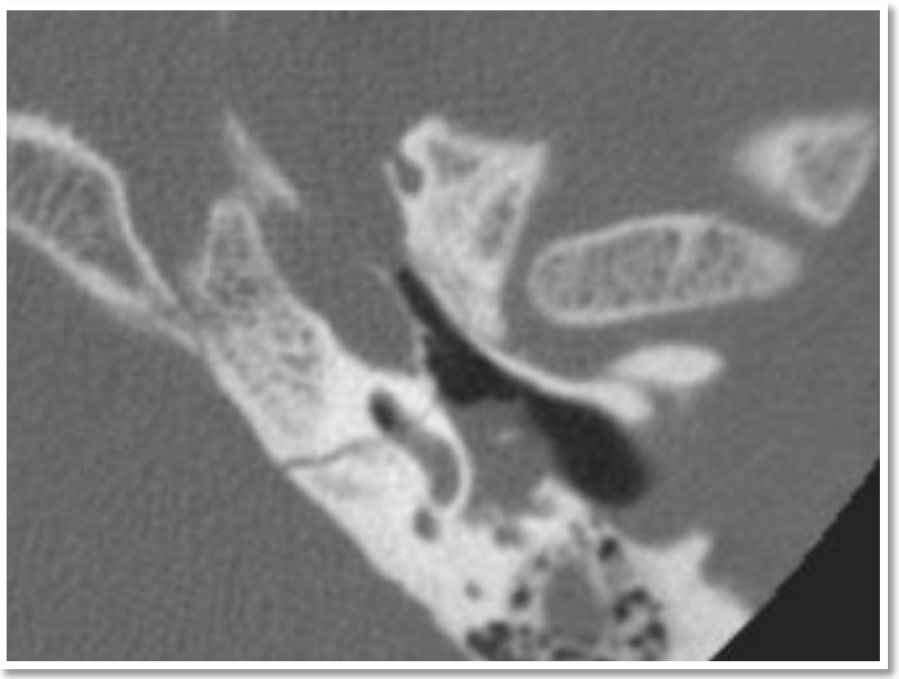

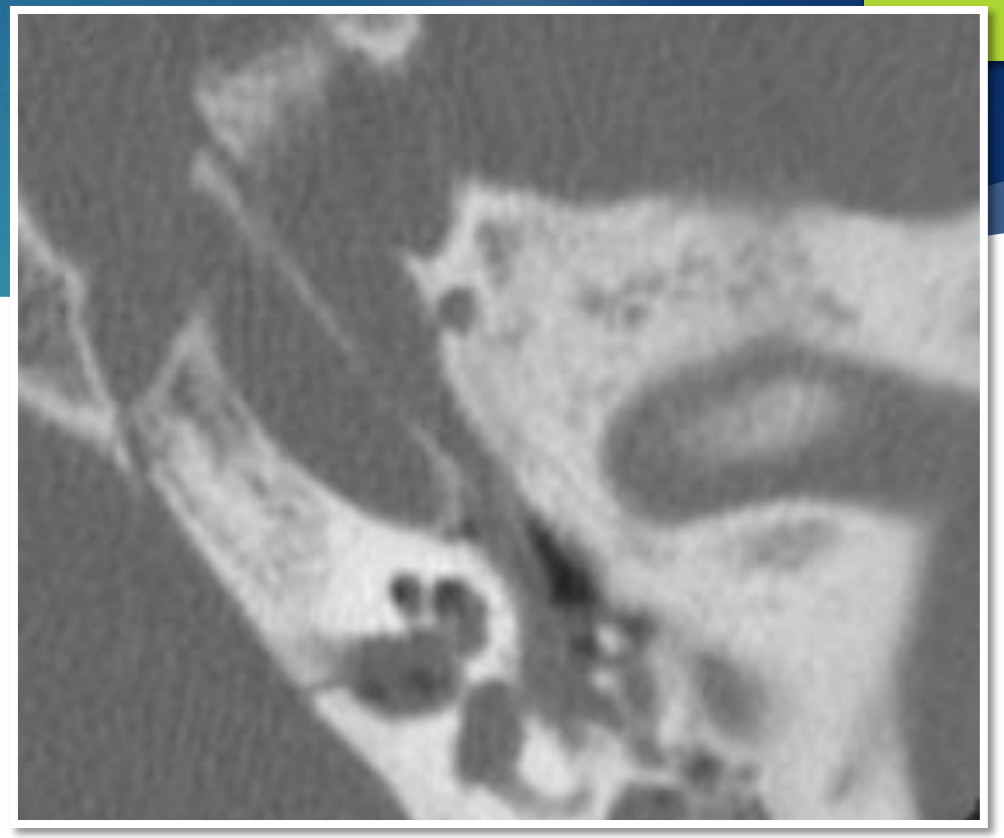

Déficit vestibulaire traumatique

- Fracture translabyrinthique, hémorragie intra vestibulaire, lésion du nerf vestibulaire, commotion labyrinthique
- Vertige rotatoire **violent** , plusieurs jours
- Nystagmus horizonto-rotatoire vers le côté sain et donc déficitaire
- Fracture longitudinale 80 % , possibilté d'atteinte vestib seule!!
- Fracture transversale: 20 %, **att cochléovestibulaire** et N facial

Déficit vestibulaire traumatique

- Peut être vu: en absence de fracture et de surdité

  traction ou démyélinisation du N vestibulaire, commotion lab

- Évolution naturelle: diminution des sp 3-4j du début, disparition avant 12 semaines
- Ttt: antivertigineux, antiémétique, rééducation vestibulaire

Quoi d'autres dans les dg des vertiges?

- Hydrops post traumatique:
  - idem à la maladie de Ménière
  - Traumatisme: révélateur ou déclencheur de la maladie?
  - Imagerie svt négative
  - Prise en charge idem à la maladie de Ménière
- Signes de centralité: à chercher comme vertige non traumatique
- Origine cervicale, sd psychogène post traumatique

Atteinte auditive

- PEA: test objectif, médico-légal
- TDM roch
- IRM indiqu male
  - Hémorragie intra-labyrinthique: hypersignal T1
  - Commotion labyrinthique: prise de contraste du labyrinthe

Bonne analyse, coupes adaptées

Atteinte auditive: TDM

- CAE
- Caisse du tympan (parois, contenu)
- Osselets: intégrité, articulation, position
- FO, FR
- Cochlée- vestibule
- CAI
- Aqueduc

Côté controlatéral +++

Lésions de la chaine

- Enclume: le plus instable, osselet le plus lourd, ancrage faible
- Par ordre de fréquence
  - Luxation uncudo-stapédienne
  - Luxation uncudo-malléaire
  - Luxation du complexe uncudo-malléaire
  - Luxation stapédo-vestibulaire
  - Fractures: étrier, enclume, marteau

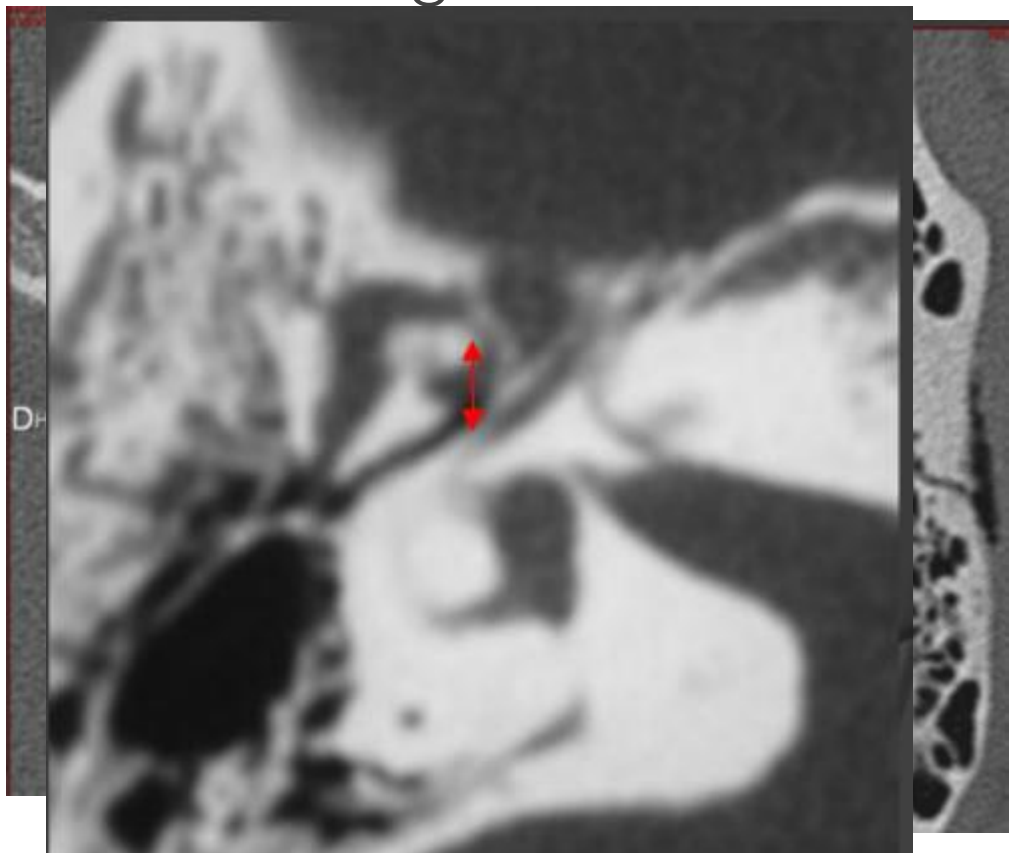

Quel traitement?

- Corticoide en cas de SP: discuté, recommandé
- Ossiculoplastie : adaptée selon lésions
- Implant cochléaire: en cas de surdité severe à profonde bilatérale sans bénéfice de l'audioprthèse de bénéfice de l'appareillage mais quand faut il implanter
  - Anatomie non déformée
  - Nerf cochléaire préservé au moins d'un côté
  - Pas d'ossification: à surveiller de près+++

Conclusion

- Évaluation de l'intégrité du rocher
- Si chirurgie: corriger le maximum de lésions: tympan, osselet, fistule, nerf facial…
- Ne pas perdre de vue ces malades: risque d'aggravation de l'audition mais stt d'ossification